DER LETZTE LENDENWIRBEL

EINE RÖNTGENSTUDIE

INAUGURAL-DISSERTATION

ZUR

ERLANGUNG DER DOKTORWÜRDE

DER

HOHEN MEDICINISCHEN FAKULTÄT

DER

LUDWIG-MAXIMILIANS-UNIVERSITÄT-MÜNCHEN

VORGELEGT VON

WILHELM FISCHER
AUS ERLANGEN

ACAD. LUGD. BAT. BIBL.

TAG DER MÜNDLICHEN PRÜFUNG: **20. OKTOBER 1911**

HAMBURG
LUCAS GRÄFE & SILLEM
1912

Referent: Geh. Rat von Angerer.

Der Wunsch und die Anregung meines Lehrers, Herrn Prof. Grashey, den V. Lendenwirbel zu studieren und seine Varietäten im Zusammenhang mit ihren klinischen Erscheinungen zu bearbeiten, veranlasste mich unter seiner Leitung zu folgendem.

Die Einrichtungen, die dafür dienen, den Körper mit sparsamen technischen Mitteln zu stützen und ihm doch ausgiebige Beweglichkeit zu garantieren, sind schon oft und eingehend von einer grossen Anzahl von Forschern auch auf ihre Onto- und Phylogenese hin studiert worden. Die röntgenologische Forschung über das axiale Skelett haben sich bisher nur wenige Autoren zur Aufgabe gemacht. Es gibt eben dabei nicht nur technische, sondern in allererster Linie wissenschaftliche, in der Deutung der gewonnenen Bilder beruhende Schwierigkeiten. Die Hals- und Brustwirbelsäule gilt als anerkannt schwieriges Gebiet in der Röntgenologie, die Lendenwirbelregion mit ihren mehr übersichtlichen Formen als ein leichteres. Eine Ausnahme bildet dann wieder der V. Lendenwirbel.

Der letzte Lendenwirbel bildet ja den Übergang, ich möchte sagen, den gelenkigen Brückenteil zu einer festen, starren Basis, dem Kreuzbein, als einem Teile des Beckens. Diese Lage erfordert von ihm erhebliche Festigkeit auf Zug und Druck und eine absolut zuverlässige Verbindung mit seiner Basis. Zu diesem Zwecke besitzt der Wirbel einen kräftigen Bogen und sehr starke Gelenkfortsätze, die ein Abgleiten auf der schiefen Ebene des ersten Kreuzbeinwirbels verhindern. Man könnte sich denken, dass entwicklungshemmende Momente, wie sie z. B. in einem mehr oder minder selbständigen oder lumbalisierten ersten Kreuzbeinwirbel vorkommen, zu Störungen funktioneller Art führen, oder wenigstens bei späteren Traumen eine Praedisposition dafür abgeben könnten. Einige von den vielen Fällen von „Dolores“ mit und ohne Trauma untersuchten wir auch daraufhin. Hauptsächlich suchte ich aber rein morphologisch speziell den V. Lendenwirbel im Röntgenbilde zu studieren. Die besonderen Verhältnisse, die abweichende Form von den übrigen Lendenwirbeln, die Nähe und innige Verankerung mit dem Kreuzbein, das Mitarbeiten an der Lordose, das eine Keilform des Wirbels bedingt und infolge davon die mehr oder minder starke Neigung gegenüber dem Kreuzbein und dem IV. Lendenwirbel bedingen im Röntgenbilde die Schwierigkeiten und dürften wohl eine spezielle Studie desselben rechtfertigen. Es sei jedoch gleich von vornherein betont, dass der Zusammenhang mit den übrigen Teilen der Wirbelsäule dabei niemals aus dem Auge verloren wurde.

Ludloff hat schon im IX. Bande dieser Zeitschrift, Heft 3, gezeigt, dass eine Verschmälerung und Aufrichtung des V. Lendenwirbelbogens im Sinne einer Neigung des Wirbels nach vorne zu deuten ist. Es wurde nun, um weitere Aufschlüsse über den Grad der Neigung und über typische Projektionsmerkmale zu gewinnen, zunächst der V. Lendenwirbel einmal ohne Neigung, das zweitemal mit einer Neigung, die der physiologischen bei Rückenlage des Patienten nahekommt, ventrodorsal röntgenographiert. Um den Grad der Neigung zu bestimmen, wurde (Fig. 2)[1]) die Stellung gewählt, bei welcher der Processus spinosus in der Projektion gerade an der oberen hinteren Kante des Wirbelkörpers erscheint, d. h. der Wirbel wurde dabei so aufgestellt, dass beim senkrechten Visieren von oben in der Bahn des senk-

[1]) Fig. 1, 2 und 5 sind in „Grasheys Atlas typischer Röntgenbilder vom normalen Menschen“, 2. Aufl., 1912, aufgenommen.

rechten Strahls dieser letztere genau ventrodorsal durch die obere hintere Kante des Wirbels und durch den oberen Rand des Processus spinosus ging. In dem Bilde 1, wobei der senkrechte (zentrierte Strahl) durch die Mitte des Körpers geht, präsentiert sich der letztere von zwei konvexen Linien begrenzt entsprechend seinen ventralen vorderen Kanten. Warum die beiden Kanten konvex erscheinen, trotzdem die obere wenigstens in Wirklichkeit fast in der Horizontalebene des Wirbels liegt, darüber soll hier nicht gesprochen werden. (Siehe Fortschritte Bd. XIV, Heft 6, von Dr. Simon.)

Es sei nur darauf aufmerksam gemacht, dass die auf beiden Seiten gleichmässig konvexe Begrenzung irgendeines Lendenwirbels oft gute Dienste für die Beurteilung seiner Neigung abgibt, wenn man sich im Zusammenhang mit den übrigen Wirbeln schlüssig werden muss. Die oberen Gelenkfortsätze scheinen in ihren Seitenpartien durch Vorlagerung des Körpers besonders stark verkürzt. Medianwärts sind sie durch den Körper bis zur Lamina gut zu verfolgen. Die obere hintere Kante ist ausnahmsweise wegen der deutlichen Struktur des nicht geneigten Körpers nicht zu sehen. Die Processus transversi erscheinen in ihren lateralen Teilen plump,

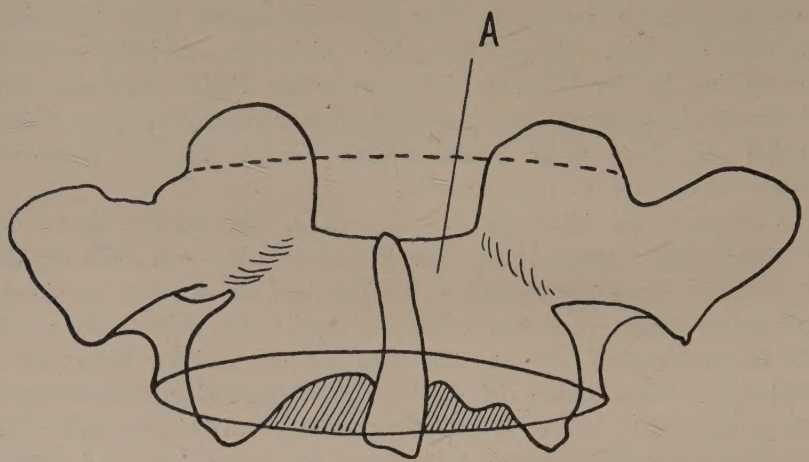

Fig. 1.
Rein ventrodorsale Projektion des V. Lendenwirbels; eingestellt Wirbelmitte.
A = Lamina.

median kann man sie oben wie unten bis an die Bogenwurzeln verfolgen. Der Bogen selbst zeigt, wie dies bekannt, H-Form mit den Gelenkfortsätzen. Die unteren Gelenkfortsätze überragen den Körper, ihre lateralen Kanten stehen vertikal. Der Processus spinosus steht tief und überragt mässig die vordere untere Kante des Körpers. Er ist lang und zeigt Keilform mit der Spitze nach oben, der Crista entsprechend. Die Exposition der Platte war so lange, dass man trotz der störenden Struktur des Körpers durch ihn hindurch den Bogen sieht.

Das Bild (Fig. 2), wobei der Normalwirbel um 20° nach vorne geneigt und dann die Röhre auf den oberen hinteren Rand des Wirbelkörpers (Die Röhre brauchte nur ganz wenig verschoben zu werden. Die unteren Partien des Wirbelkörpers können wegen des grossen Focusabstandes (58 cm) nicht erheblich dadurch verzeichnet sein.) zentriert wurde, zeigt eine Formänderung des Processus spinosus. Er erscheint, da die Crista jetzt in der Strahlenrichtung verläuft, hammerförmig und verkürzt. Die Processus transversi erscheinen stärker hornförmig nach aufwärts gebogen, dadurch, dass sich die nach hinten offenen Haken aufrichten, sie sind verbreitert in ihren lateralen Partien, was ein scheinbares Tieferrücken zur Folge hat. Die Process. articul. sup. zeigen mehr ihre charakteristische Hornform, die Proc. articul. inferiores sind in die Höhe gerückt und gehen schon in die für grössere Neigungen charakteristische Keulenform über. Selbst geringe Neigungen, wie sie physiologisch vorkommen, bedingen, wie man sich überzeugen kann, grosse Formänderungen des Wirbels und darin liegt die Hauptschwierigkeit, an einem vorhandenen Plattenmaterial anatomische Studien zu machen. Über

Strukturverhältnisse kann nur soviel gesagt werden, dass der Bogen mit seiner Kompaktaanhäufung an den meist gefährdeten Stellen, z. B. an der Übergangsstelle zwischen Processus articularis superior und inferior auch die dichtesten Schatten zeigt. (Fig. 1.) Über die Beziehung zum Körper kann man wenig aussagen. Verständlich wird allerdings, wenn man den Körper allein betrachtet und auf seine Kanten Rücksicht nimmt, dass hier Absprengungen und Brüche nicht zu den Seltenheiten gehören.

Auf beiden Bildern sind, wie es den eigentümlichen anatomischen Verhältnissen über den Ansatz der Bogenwurzeln an den Körper entspricht, die seitlichen Konturen des Körpers nur in beschränktem Masse sichtbar.

Zusammenfassend gebe ich kurz die Merkmale der schrägen, also normalen Projektion (Fig. 2) wieder:

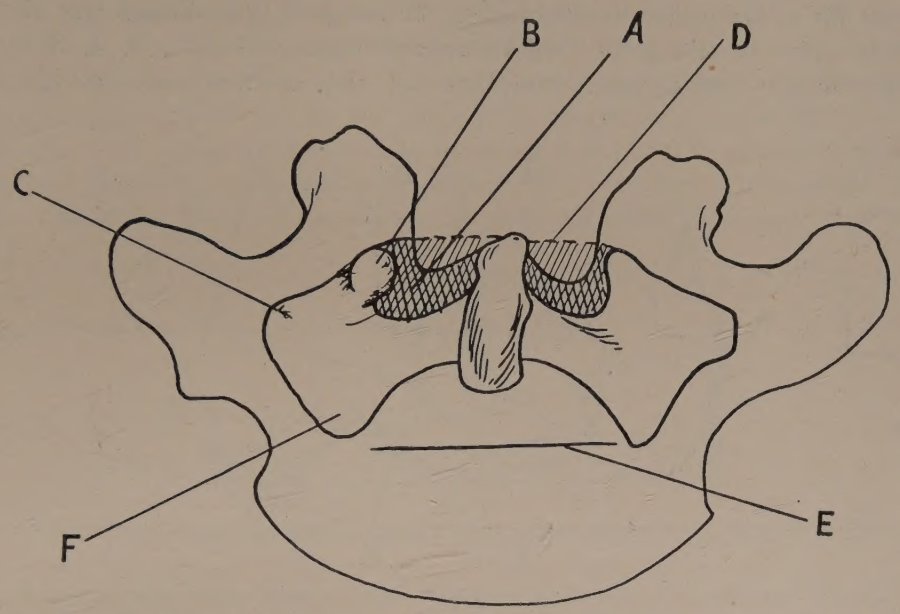

Fig. 2.

Projektion des 20° zur Platte geneigten Wirbels (physiologische Neigung); eingestellt: hintere obere Wirbelkante und oberer Rand des Processus spinosus.

A = Lamina. *B* = Medialer Teil der Bogenwurzel. *C* = Vordere obere, seitliche Körperkante. *D* = Hintere obere Körperkante. *E* = hintere untere Körperkante. *F* = Unterer Gelenkfortsatz.

1. Verschmälerung und Aufrichten des Bogens.
2. Hochstand des Processus spinosus.
3. Verschwinden der vorderen oberen Kante des Körpers im eigenen Schatten.
4. Hornförmiges Aufbiegen und Verbreiterung der Processus transversi, dadurch scheinbares Tiefertreten und scheinbare Annäherung an die Darmbeinschaufeln und ans Kreuzbein.
5. Scheinbares Tieferrücken der unteren Kante (das ist ein Grund für das Verschwinden der vorderen unteren Kante im Schatten des Kreuzbeines bei Lebendaufnahmen).

Es entsteht nun die weitere Frage: Kann man irgendwie einen Massstab für den Grad der Neigung aus dem Röntgenbilde gewinnen? Man könnte an die Ausmessung der Zwischenräume zwischen IV. und V. Lendenwirbel denken, doch stösst das auf unüberwindliche Schwierigkeiten.

Praktisch gangbar wäre vielleicht folgender Weg: An 20 mazerierten V. Lendenwirbeln hat sich folgendes gezeigt: Der Winkel α, der eingeschlossen wird einerseits von einer durch die Crista des Processus spinosus zur oberen hinteren Kante des Wirbelkörpers gezogenen Linie, andererseits von einer Linie AB, die durch die Mitte beider vorderen Kanten geht, variiert wohl wenig seiner Grösse nach im Sinne des Spitzerwerdens, überschreitet aber fast

nie eine gewisse obere Grenze, die bei 72° liegt. Der Mittelwert beträgt 70°. Man kann also sagen: Erscheint der Processus spinosus bei gerader, direkter ventrodorsaler Einstellung des V. Lendenwirbels am oberen hinteren Rande des Wirbelkörpers, so hat man es in den meisten Fällen, sofern kein Bogenbruch vorliegt, mit einer Neigung γ von wenigstens $90^0 - 70^0 = 20^0$ zu tun. Natürlich wäre es wünschenswert, ein grösseres anatomisches Material auf diesen Winkel hin zu bestimmen; allein es sollte nur ein Weg zum Vorschlag gebracht werden, der mir deshalb gangbar scheint, weil die lange Form des Processus spinosus wie ein Zeiger Neigungen sofort angibt infolge des grossen Weges, den sein dorsales Ende zu durchlaufen hat. Es kommt noch hinzu, dass man die obere hintere Kante des Körpers sehr konstant sieht. Statistisch konnte ich mich bei einem Material von über 200 Platten überhaupt von der Wichtigkeit des Processus spinosus nicht nur für Abweichungen nach der Seite, sondern auch für solche in der Vertikalrichtung überzeugen. Ausnahmslos war ein Tiefstand des Processus spinosus mit guten Projektionsverhältnissen verknüpft, d. h. Sichtbarwerden der vorderen Kanten des Körpers. Statistisch hat sich, nebenbei auch gezeigt, dass eine

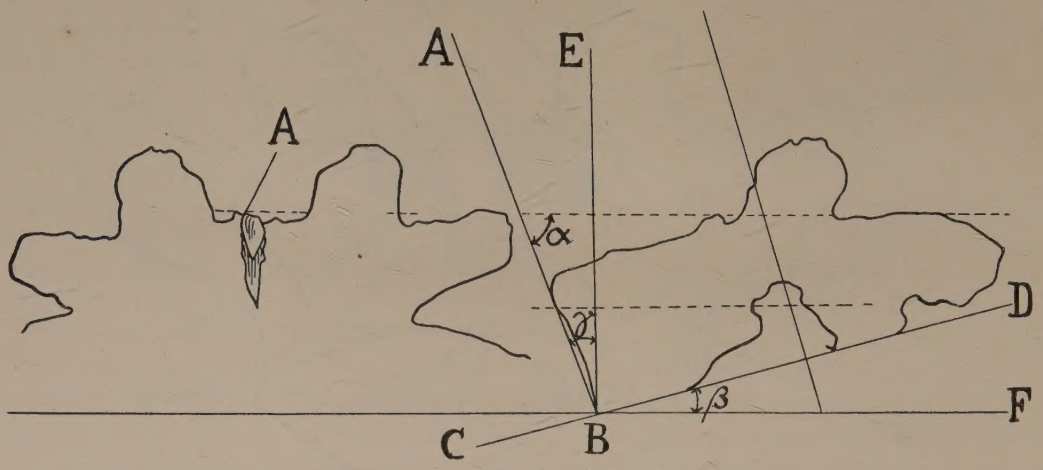

Fig. 3.

Parallelprojektion I. Zur Darstellung des Neigungsgrades, bei dem der Processus spinosus am oberen hinteren Rande des Wirbelkörpers erscheint.

AB sei senkrecht CD $\quad \sphericalangle \beta = 20^0$
EB sei senkrecht BF $\quad \sphericalangle \alpha = 90^0 - 20^0$
Folglich $\sphericalangle \beta = \sphericalangle \gamma$ $\quad \sphericalangle \alpha = 70^0$.
Die Basis CD wurde senkrecht AB gestellt.

Struktur des V. Lendenwirbels auch bei guten Strukturverhältnissen der übrigen Lendenwirbel nur wenig häufig zu sehen war. In den 30 Fällen von guten Strukturverhältnissen liess sich ein Einfluss des Alters nicht erkennen.

Um nun im Zusammenhang mit den übrigen Skeletteilen etwas über Neigung des V. Lendenwirbels zu sagen, musste er in Beziehung zu seinen nächsten Nachbarn, dem IV. Lendenwirbel und dem Kreuzbein, gebracht werden. Kann man dem Kreuzbein ansehen, ob es stärker oder schwächer nach vorne geneigt ist? Man kann wenigstens sehen, dass es sich bei stärkerer Neigung nach vorne verkürzt, ferner setzt sich das Promontorium dann schärfer durch einen doppelten Kontur vom kleinen Becken ab. Bei geringer Neigung drängen sich dagegen die Schatten der Kreuzbeinwirbelkörper mit ihren Dornen nicht so zusammen, weil sie nicht hintereinander zu liegen kommen; das hat im Röntgenbilde einen mehr allmählichen Übergang vom Promontorium zum kleinen Becken zur Folge (Fig. 6), so dass man manchmal in Verlegenheit gerät, das Promontorium überhaupt zu finden. Man muss sich auch darin bei der Beurteilung der Platten üben. Besser gelingt es, besonders auf dem vorliegenden Bilde (Fig. 5) eines Bänderpräparates, die Neigung des IV. Lendenwirbels zu erkennen. Er ist hier z. B. nicht

wesentlich geneigt, zeigt beiderseits konvexe vordere (mit Draht markierte) Kanten und Tiefstand des Processus spinosus. Der Weg ist jetzt vorgezeichnet. Es gelingt dem geübten Beobachter, die Neigung des V. Lendenwirbels auch in Beziehung zum Skelett zu bestimmen. Nimmt man theoretisch an, das Kreuzbein zeige keine starke Neigung nach vorne, die Wirbel dagegen zeigten alle starke Neigungsformen (Projektionsverzerrungen) vom sacro-lumbalen Gelenke an, so muss man schliessen, es liegt ein Abgleiten des V. Wirbelkörpers mit Bruch der Gelenkfortsätze des Kreuzbeins vor, eine Spondylolisthesis im Ludloffschen Sinne, oder, wie ich mich überzeugen konnte, eine Verschiebung infolge von Karies der untersten Lendenwirbel (Tuberkulose mit Fisteln).

Nimmt man andererseits an, es zeige sich starke Neigung der ganzen Lendenwirbelsäule, gute Absetzung des Promontoriums und Verkürzung des Kreuzbeines, was nur als Vorwärtsneigung der Lendenwirbelsäule mit dem Kreuzbein zu deuten ist, so ist es, wenn man Lordosen, wie sie beim koxitischen Steiss zum Beispiel vorkommen, ausschliessen kann, sehr wahrscheinlich, dass das Kreuzbein ins Becken gesunken ist. Das kommt bei Osteomalacie vor. Eine derartige Platte ist in der Münchener Sammlung und beweist die Richtigkeit der Deduktion. Bei unausgleichbaren Lordosen kann man zuerst ein Übersichtsbild gewinnen und dann zur Erzielung einer grösseren Bildschärfe, ohne den Fokusabstand vergrössern zu müssen, eine kleine Platte 9 : 12 nehmen, die man mit einer leicht anzufertigenden kleinen

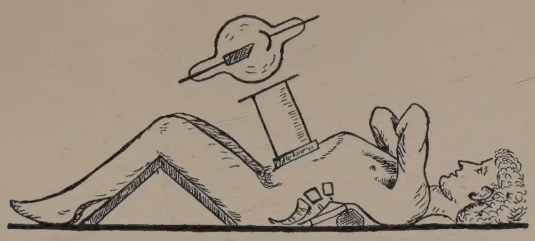

Fig. 4.
Aufnahme mit kleiner Platte und Aufwärtsneigung der Röhre.

Kassette derart in das hohle Kreuz legt, dass vor allem der V. Lendenwirbel getroffen wird (Fig. 4). Die Kassette wird mit Heftpflaster und untergeschobenen Sandsack fixiert. Die Neigung der kleinen Platte gestattet zugleich noch den Tubus nach aufwärts zu richten, ohne den grossen Vorzug, den ein auf die Platte senkrecht eingestellter Tubus bietet, aufgeben zu müssen. Die Zentrierung der Röhre ist dabei natürlich etwas schwieriger. Für die Projektion des Wirbels ist aber ein Bild, wobei der Wirbel sich etwas über dem Zentrum des Blendenausschnittes befindet, günstig, deshalb suche man mit der Röhre bei allen Aufnahmen etwas nach der Symphyse herunterzugehen.

Das Bänderpräparat (Fig. 5), das mir zur Verfügung stand, wurde in folgender Weise vorbehandelt. Um die Konturen des Körpers sichtbar zu machen, wurden Drähte angebracht. Der unterste entspricht dem Promontorium die übrigen den jeweiligen vorderen Kanten der Körper.

Die kurzen seitlichen Drähte entsprechen den lateralsten Anfängen der Gelenkspalten. Um sicher zu gehen, dass die Gelenkspalten wirklich markiert waren, wurde der Kunstgriff angewandt, das vorzügliche Präparat der Kgl. Anatomie München in dem physiologisch einzig möglichen Sinne der Bewegung und Streckung bei feststehendem Becken und fixiertem V. Lendenwirbel zu bewegen. Die Gleitbewegung, die sich dann in den hinteren Gelenken geltend machte, liess leicht und sicher die Gelenkspalten als solche erkennen. Bei einem Fokusabstande von 58 cm und sorgfältiger Abblendung der Glasstrahlung wurde das Präparat mit auf die Mitte des V. Lendenwirbels zentrierter Röhre ventrodorsal röntgenographiert. Zum Vergleiche wurde die linke obere Gelenkspalte nicht markiert. Bei genauester Betrachtung sieht man von den Gelenkspalten, die soviel beschrieben wurden, nichts. Es lässt anscheinend

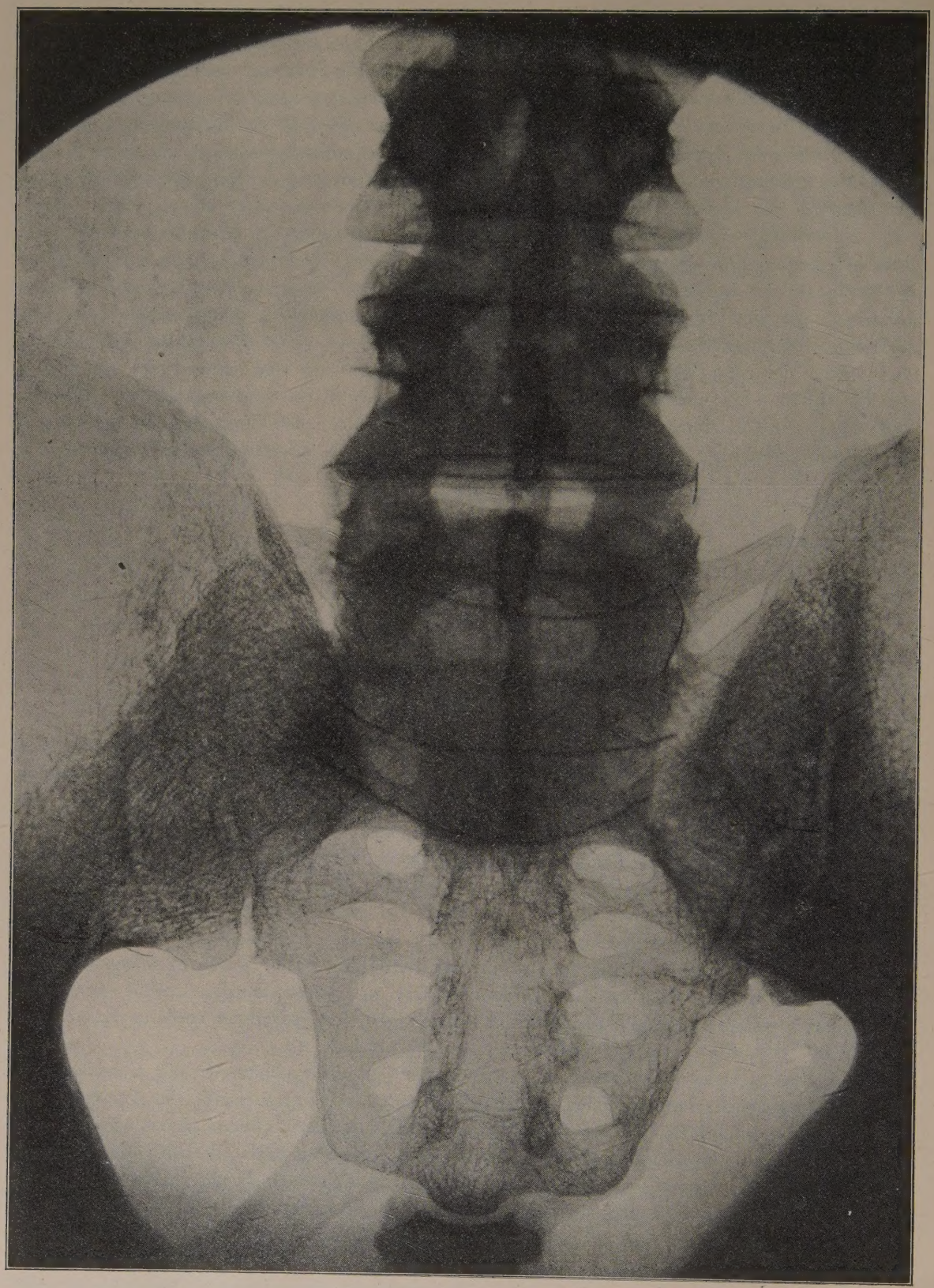

Fig. 5.

überhaupt ein strukturreicher Wirbel die Gelenkspalten weniger hervortreten. Ferner wird dieses Verhalten auch durch anatomische Überlegungen erklärlich.

Der Processus articularis superior deckt, von vorn nach hinten gesehen, sogar mit Überschuss lateral den Processus articularis inferior des darüberliegenden Lendenwirbels. Die Stellung der oberen Gelenkflächen des V. Lendenwirbels ist eine Zwischenstellung zwischen sagittal und frontal, die sacrolumbalen Gelenkflächen stehen sogar mehr frontal. Die Gelenkflächen sind weiterhin Abschnitte zylindrischer Gebilde, die unteren Gelenkfortsätze dementsprechend zylindrisch konvexe. Selbst bei seitlicher Neigung der Röhre um 20°, wie das sehr berechtigt angegeben wurde, wird man den Gelenkspalt in voller Ausdehnung nicht zu Gesicht bekommen. Die vertikalen Aufhellungen entsprechen also nur den Anfängen oder Enden der Gelenkspalten. Oft kann man anatomisch statt der zylindrischen, winklig in der Mitte abgebogene Gelenkflächen sehen, so dass man also den halben Gelenkspalt im Bilde bekommt. Es kommt noch weiter hinzu, dass die Gelenkflächen beider Seiten ein und desselben Wirbels sehr oft nicht symmetrisch gleich stehen, sondern die eine sagittal, die andere in frontaler Richtung etwas abweicht. Auch bei verschiedenen V. Lendenwirbeln variiert die beiderseitige Gelenkstellung sehr. Ganz genau so verhält sich das Röntgenbild, wobei man noch nicht einmal die Unregelmässigkeiten bei der Aufnahme mitzurechnen braucht. Die unteren Gelenkspalten des V. Lendenwirbels sind im allgemeinen selten zu sehen, die oberen verhältnismässig oft. Sehr häufig sieht man auf der einen Seite, trotzdem der Wirbel median getroffen ist, einen deutlichen Gelenkspalt, auf der anderen nicht. Man kann und darf aber nicht, ganz besonders bei den unteren Gelenken aus dem Fehlen eines Gelenkspaltes auf irgendeine pathologische Veränderung einen Schluss ziehen. Fehlen sie beiderseits, wie dies die Regel bei den Lumbosakralgelenken ist, so ist die Versuchung ja nicht gross. Sieht man aber den einen Lumbosakralgelenkspalt, so wird gerne der andere für „verwaschen“ erklärt und eine traumatische Schädigung konstruiert.

Einen recht instruktiven derartigen Fall bekam ich liebenswürdigerweise von der Chirurg. Klinik in Erlangen überlassen. Er betraf einen 60jährigen Mann, der vor 9 Jahren einen Unfall erlitten hatte. Er war laut Gutachten in eine Transmission geraten, an die Decke geschleudert worden und fiel von da herab. Der Arzt konstatierte damals einen Bruch zweier Rippen. Nach 9 Jahren wurde er anlässlich eines Gutachtens röntgenographiert und die Diagnose „Pierre-Marie-Bechterewsche Erkrankung der Lendenwirbelsäule“ von anderer Seite gestellt und mit dem Unfall in kausalen Zusammenhang gebracht. Da ich Gelegenheit hatte, den Mann selbst noch einmal zu röntgenographieren und ihn in Gegenwart anderer Ärzte zu untersuchen, lasse ich den Befund folgen:

Die Wirbelsäule ist median getroffen, die Körper der Lendenwirbel sind breit und kräftig, es sind keine Asymmetrien in der Höhe vorhanden, kein laterales Abweichen der Processus spinosi. Am Körper des IV. Lendenwirbels sieht man seitlich eine nicht mit Sicherheit zu diagnostizierende kleinste Zacke, an sämtlichen übrigen Lendenwirbeln nichts desgleichen. Die Gelenkspalten der Lendenwirbel sind gut zu sehen. Der linke obere Gelenkspalt des V. Lendenwirbels nicht ganz deutlich, der rechte obere kaum sichtbar. Die Gelenkspalten der Articulatio sacrolumbalis sind nicht erkennbar. Keine abnormen Schatten, die im Sinne einer Verknöcherung des Bandapparates gedeutet werden könnten. — Status praesens: Mittelkräftig, setzt bei passiven Bewegungen Widerstand entgegen und äussert dabei nicht streng lokalisierte Schmerzen. Die Beugung und Streckung des Rumpfes geschieht ohne Schmerzen und ist gut. Bei durchgedrückten Knien ist der Abstand der Fingerspitzen vom Boden 18 cm. Bei der Beugung des Rumpfes nach vorn ist ein gutgewölbter Bogen erkennbar und die tastende Hand nimmt deutlich die Verschiebung der einzelnen Wirbelkörper wahr. — Vielleicht könnte man mit diesen Diagnosen ein wenig mehr zurückhaltend sein, da wir doch wohl noch nicht weit genug sind, derartige Feinheiten aus dem Röntgenbilde zu erkennen.

Unter günstigen Verhältnissen kann man auch einmal einen ganzen Gelenkspalt zu Gesicht bekommen, jedoch die Regel ist das nicht. Erwähnt sei, dass Ludloff durch verschiedene Einstellungen der Wirbelsäule manchmal vollständig verwischte Seitengelenke bekam. Die Überschneidung der Darmbeinschaufeln durch die Processus transversi ist hier keine pathologische Erscheinung, sondern wird, wie das an verschiedenen Platten ein und desselben Individuums durch Neigung der Röhre nach aufwärts nachgewiesen werden konnte, schon durch die physiologische Neigung des Wirbels nach vorn bedingt.

Über die Projektionsverhältnisse der Bogenwurzeln ist eine Zeichnung (Fig. 6) deshalb am Platze, weil auch hier die Dinge etwas anders liegen, wie bei den übrigen Lendenwirbeln. Infolge des höheren Ansatzes der Bogenwurzel am Körper und infolge der Neigung nach vorn sind die Bogenwurzeln im Bilde in die Höhe gerückt. Sie stehen nicht in der Mitte des Körpers, sondern schneiden an seinen lateralen, oberen Partien ovale oder kreisförmige Segmente heraus. Auch das ist ein Moment, das ungünstige Zeichnungen liefert, denn es treffen nun seitliche obere Ecke des Körpers, Bogenwurzel und die unteren Teile des Gelenkes zusammen.

Über die Höhe des V. Lendenwirbels sei Folgendes erwähnt. Rechnerisch müsste sich der Wirbel bei Neigungen niedriger projizieren. (Fig. 10.) Da aber die beiden vorderen Kanten des Wirbels meist nicht abzugrenzen sind, ist dies praktisch selten zu verwerten. Dass der Wirbel manchmal als zu niedrig angesprochen wird, liegt daran, dass man den oft sehr erheblichen Teil des Wirbelkörpers, der im Kreuzbeinschatten liegt, sehr häufig nicht sieht.

Die Drehung eines Lendenwirbels erkennt man an dem Seitlichrücken des Processus spinosus. Eine einigermassen erheblichere Torsion der Wirbel um die Vertikalachse bietet im

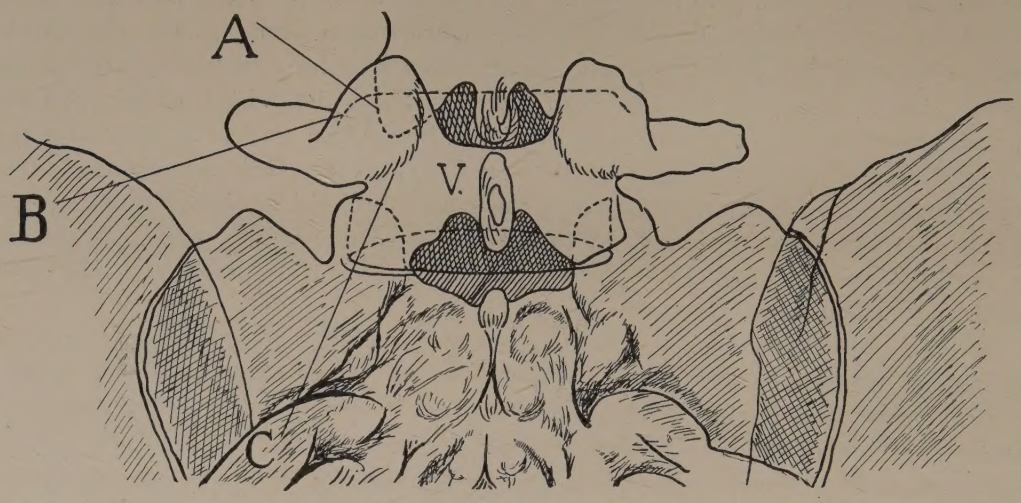

Fig. 6.
Geringe Kreuzbeinneigung — allmählicher Übergang im Bild ohne scharf abgegrenztes Promontorium. — Ungünstige Projektion, wenn unterer Gelenkfortsatz des IV. Lendenwirbels (*A*), obere seitliche Wirbelkörperecke (*B*) und Bogenwurzel (*C*) zusammenfallen.

Röntgenbilde keine Schwierigkeiten. Der Processus spinosus weicht dabei nach der entgegengesetzten Seite der Drehung aus. Geringere Grade von Torsion kann man nicht mehr zuverlässig an dem Seitwärtsrücken des Processus (spinosus) erkennen, es ist aber zweifellos von Wichtigkeit, genau zu wissen, ob die Wirbelsäule median getroffen ist oder nicht. Es ist deshalb zweckmässig, auf die Konturen des Processus spinosus zu achten. Liegt eine Torsion vor, so ist der Aussenkontur scharf, während der nach der Medianlinie zuliegende unscharf wird oder verschwindet. Man erhält, da die Crista des Processus nicht mehr in der Strahlenrichtung liegt, sondern seitlich abweicht, nicht mehr scharf umschriebene Formen (entsprechend den Neigungsdifferenzen nach vorne bald schmale Keilformen, bald Hammer- oder Giebelformen bei starken Neigungen), sondern spitzwinkelige Dreiecksformen. Nach der Seite hin sind diese meist scharf begrenzt, nach unten zu lässt oft die mediale Begrenzung an Deutlichkeit nach. Dadurch, dass die Crista des Processus spinosus etwas seitlich steht, projiziert sie sich als Fläche, was eine Verlängerung der Form des Processus im Bilde nach oben zufolge hat. Man bekommt infolge davon oft sehr lange Zerrfiguren zu sehen.

Es erübrigt noch, über Drehungen des Wirbels um die Sagittalachse zu sprechen. Wenn auch Deviationen in diesem Sinne vorkommen, ohne dass man daraus einen pathologischen

Schluss zu ziehen berechtigt wäre, so tragen doch die seitlichen Aberrationen am sakrolumbalen Übergange mehr als die vorherbesprochenen den Stempel des Pathologischen an sich. Die vier Fälle, bei denen an dieser Stelle eklatante seitliche Deviationen sich fanden, und man sich doch wegen des Fehlens von Traumen oder sonstigen Erkrankungen der Wirbelsäule nicht entschliessen konnte, irgend etwas Pathologisches anzunehmen, zeigen alle eine grosse Übereinstimmung. Das Kreuzbein steht gerade, der Wirbelkörper des V. Lumbalwirbels sitzt schief dem Kreuzbein auf, ohne eine Torsion zu zeigen. Dieses Verhalten, das zu einer starken Skoliose hätte führen müssen, war in diesen Fällen sofort durch Keilform des darüberliegenden III. und IV. Lendenwirbels kompensiert. Da nun zufällig das Normalskelett eines jugendlichen

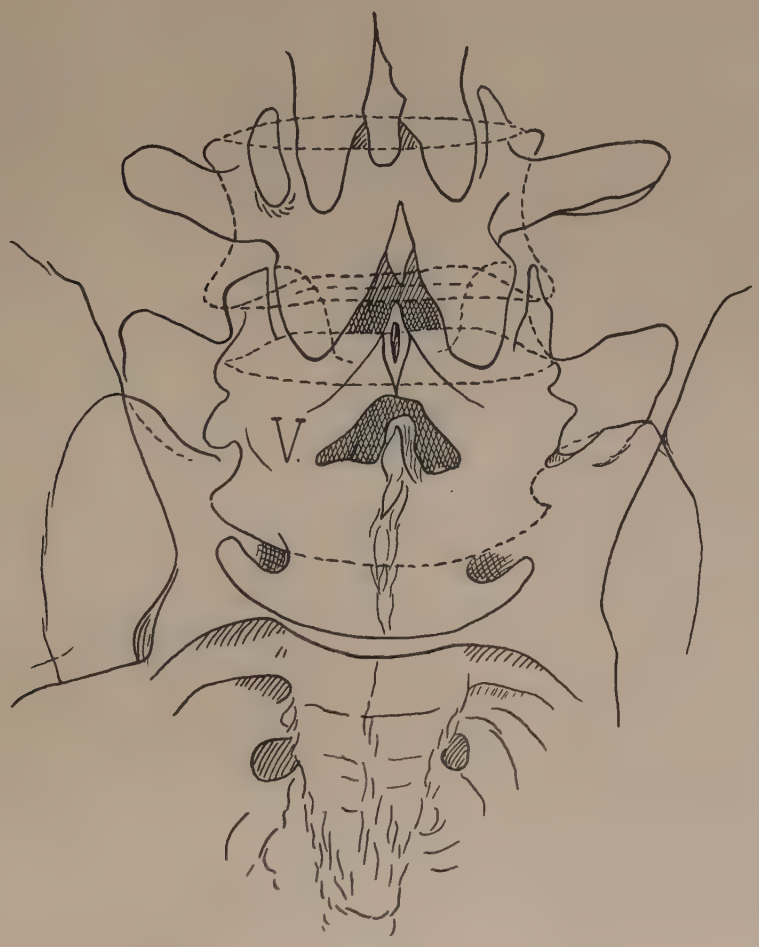

Fig. 7.

Typus I, normal. Leichte physiologische Neigung des V. Lendenwirbels.

Selbstmörders, das sehr kräftige und wohlgeformte Wirbel aufwies, ein in dieser Hinsicht gleiches Verhalten bot, konnte mit grosser Wahrscheinlichkeit die Sachlage aufgeklärt werden. Es zeigte sich nämlich, dass der V. Lendenwirbel auf der einen Seite niedriger war als auf der anderen. Dieses Zurückbleiben betraf nicht nur den Körper, sondern auch die Gelenkfortsätze, besonders die unteren und war streng halbseitig, so dass man es hier wohl mit Entwicklungsstörungen zu tun hatte. Hat nun ein Trauma vor nicht langer Zeit stattgefunden und der V. Lendenwirbel sitzt dem Kreuzbein schief auf, so lege man sich die Frage vor, ob die Deviation unmittelbar durch den IV. und III. Lendenwirbel kompensiert ist. Ist dies der Fall, so ist es wahrscheinlich, dass eine derartige Anomalie vorliegt.

Anomalien.

Wenn man das Gebiet der morphologischen Anomalien übersieht, so drängen sich mancherlei Fragen auf; unter ihnen scheint mir eine von besonderer Wichtigkeit zu sein; besteht ein Zusammenhang zwischen klinischen Erscheinungen und Anomalien? Man könnte sich denken, dass entwicklungshemmende Momente, wie sie z. B. in einem mehr oder minder selbständigen oder lumbalisierten ersten Kreuzbeinwirbel vorkommen, nicht nur zu funktionshemmenden Störungen, sondern auch zu Schmerzen usw. bei späteren schädlichen Einflüssen führen könnten. Der Gedanke ist im Prinzipe nicht neu. Längst weiss man die Beziehungen

Fig. 8.
Typus II. Selbständiger (lumbalisierter) I. Sakralwirbel.

der Spina bifida zur Skoliose und schon die Fülle von Anomalien und klinischen Störungen in diesem Gebiete, die man oft nicht zu definieren weiss, zeigt auf diesen Weg. „Der sakrolumbale Teil ist ein Prädilektionssitz der morphologischen Anomalien und Differenzierungsfehler" sagt Putti. Die hier vorkommenden Entwicklungsstörungen sowie Studien über ihre Onto- und Phylogenese hat Putti im XV. Band der Fortschritte, Heft 5, veröffentlicht. Unsere Aufgabe war es, röntgenologisch einige Typen herauszugreifen zur klinischen Untersuchung und so vielleicht zur Weiterbearbeitung dieses Gebietes beizutragen. Der Normaltypus I (Fig. 7) zeigt den V. Wirbel in physiologisch leichter Neigung, mit kräftigen Fortsätzen. Seitlich am Körper sind die Processus accessorii und mamillares zu sehen. Der Körper selbst

ist ausnahmsweise sogar in seinen unteren Partien gut im Schatten des Kreuzbeins sichtbar. (Siehe oben.)

Im übrigen bietet das Bild keine Besonderheiten und ist leicht verständlich.

Der Typus II (Fig. 8) stellt einen selbständigen I. Sakralwirbel dar. Dieser Wirbel besitzt losen Bogen und weist auch etwas freie Flügel auf. Nun erinnert das Bild in mancher Beziehung an spondylolisthetische Neigungsformen, allein die Tatsache, dass der 47jährige Patient kein ausreichendes Trauma erlitten hatte, lässt diese Vermutung schon wenig wahrscheinlich erscheinen. Dazu gesellt sich noch die für den V. Lendenwirbel charakteristische Form der Processus transversi des darüberliegenden Wirbels. Die Kreuzbeinanlehnung bei diesen Fortsätzen ist sehr ausgeprägt und auch der von uns angenommene IV. Lendenwirbel zeigt ein Aufwärtsstreben derselben. Der wichtigste Punkt aber scheint mir dabei, dass

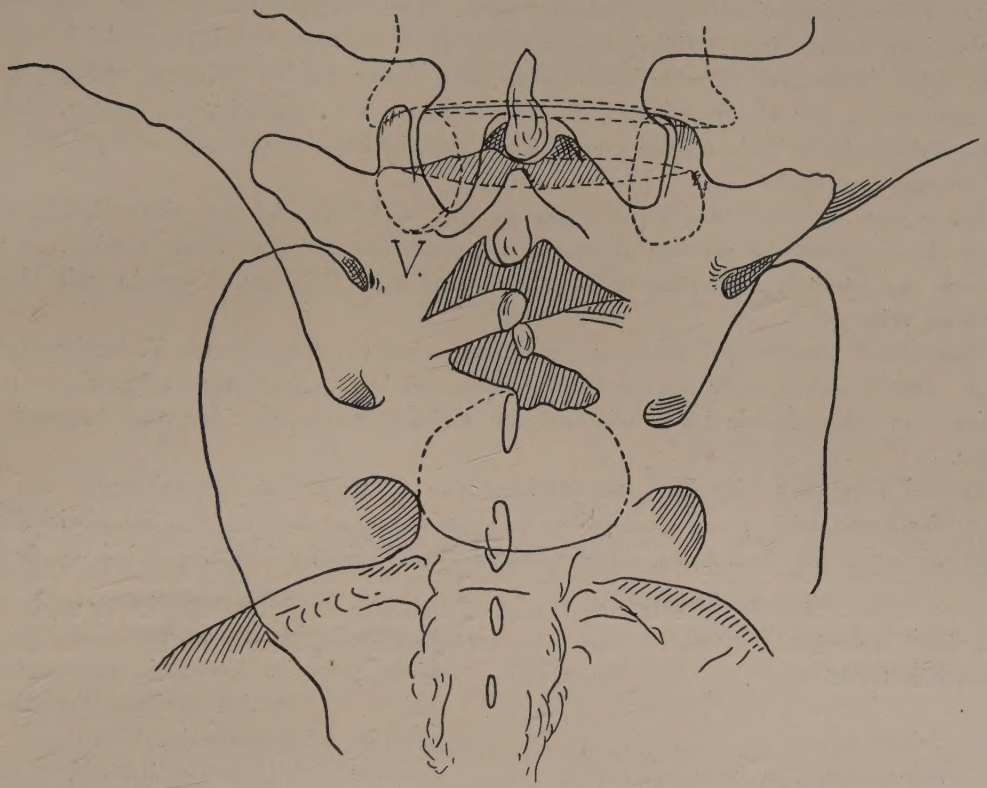

Fig. 9.

Typus III. Spaltung des I. Sakralwirbelbogens; schief aufsitzender V. Lendenwirbel.

an dem angenommenen Sakralwirbel nur rechts ein freier Querfortsatz vorhanden ist, während links eine Verschmelzung mit dem Kreuzbeine eingetreten ist. Schon Meckel erwähnt diese Eigentümlichkeit, dass sich der I. Sakralwirbel einseitig in einen Bauchwirbel verwandle.

Dass in diesen Fällen die Übergangsstelle anatomisch ihre Festigkeit in mehr oder minder hohem Grade einbüsst, ist leicht einzusehen, da diese Stelle auf Belastung, nicht auf Beweglichkeit beansprucht wird. Es scheint mir aber von Wichtigkeit, dass dabei auch schwere klinische Symptome (seit sechs Jahren Beschwerden) vorhanden waren. Auch dieser Umstand ist wiederum ein Verdachtsgrund mehr für die Annahme, dass ein gewisser Zusammenhang zwischen einem gestörten Übergange und klinischen Erscheinungen vorhanden sein kann. Es ist auffallend, dass in den sieben Fällen, bei denen sich eine grössere Loslösung des I. Sakralwirbelbogens vom Kreuzbeine vorfand, klinische Störungen in Form von Schmerzen im Kreuz bestanden, trotzdem bei drei Fällen kein Unfall in Betracht kam. Spondylitische Veränderungen fanden sich dabei nicht.

Ein Fall verdient besondere Erwähnung. Es handelte sich um einen 12jährigen Knaben, der seit zwei Jahren Attacken von Gelenkrheumatismus hatte. Er bekam dabei Schmerzen im Kreuz. Röntgenologisch fand sich ein selbständiger Bogen des I. Sakralwirbels, der keine Aufrichtung zeigte, sondern vollständig flach wie ein Band in horizontaler Richtung sich vorfand. Die Processus transversi waren beiderseits mit dem Kreuzbeine verschmolzen. Es liegt auch hier der Gedanke nahe, dass die Affektion einen durch Entwicklungsstörungen geschädigten Übergang ergriff.

Ein weiterer Typus III (Fig. 9) entsteht wiederum durch eine Spaltung des Kreuzbeins, dem I. Sakralwirbelbogen entsprechend, wozu sich noch eine weitere Entwicklungshemmung eine Opisthotoxoschisis hinzugesellt. Der V. Lendenwirbel, der hier mit Sicherheit als solcher angesprochen werden kann, zeigt nicht ganz symmetrische Form, ist leicht geneigt und steht etwas schief dem Kreuzbeine auf. Von den zwei Fällen, die ein derartiges Bild boten, erlitt der eine ein schweres Trauma und ein Bruch konnte wohl stattgefunden haben, der einen freien Sakralwirbelbogen betroffen hätte. Der zweite Fall, der dem ersten wie ein Abzug gleicht, betraf einen 53jährigen Mann, der beim Aufladen von Holz plötzlich Schmerzen bekam. Diese Schmerzen führten zwei Jahre nach dieser Affäre, während welcher Zeit sie nicht nachliessen, zur Untersuchung. Es kann beinahe als ausgeschlossen gelten, dass eine einfache Belastung der Wirbelsäule einen Bruch herbeigeführt hätte und es liegt wohl sicher eine Anomalie zugrunde.

Wenn man nun auch der Ansicht sein könnte, es handle sich um einen Zufall, nämlich dass ein Patient mit einer solchen Anomalie wegen Schmerzen zum Arzte kommt, so müsste das schon ein häufiges Zusammentreffen einer sonst nicht häufigen Anomalie mit klinischen Symptomen sein.

Theoretisch müsste man noch eine Anomalie, nämlich sakralisierten V. Lendenwirbel annehmen. Das Bestehen einer derartigen Anomalie hat Dürr-Hannover nachgewiesen und beschrieben. Im Röntgenbilde ist es mir bis jetzt nicht gelungen, eine derartige Anomalie nachzuweisen.

Es soll nun noch eine Zusammenstellung von anatomischen Erscheinungen am Kreuzbeine in Form von Längs- und Querspalten (als Andeutungen eines freieren Sakralwirbelbogens) mit den klinischen Erscheinungen, die die betreffenden Patienten boten, gegeben werden.

Alter	Klinische Symptome	Kreuzbeinbefund ...
20	Seit 2 Jahren Schmerzen	Querspalte im Kreuzbein
30	Schmerzen	Längsspalte im Kreuzbein (Spangenbildung an den übrigen Wirbelkörpern)
25	Schmerzen	Geringe Längsspalte im Kreuzbein
13	Schmerzen, 7 m hoch gefallen	I. Sakralwirbelbogen selbständig
36	Unfall	Kreuzbein zeigt Längsspalte
42	Unfall (dolores)	Längsspalte im Kreuzbein
53	Gefallen (dolores)	Spalte im Kreuzbein
30	Gefallen (dolores)	Asymmetrischer V. Lumbalwirbel
14	Schmerzen (Caries?)	Querspalte im Kreuzbein
40	Unfall	Querspalte im Kreuzbein
27	Schmerzen (Heben eines Rollwagens)	Längsspalte im Kreuzbein
21	Vom 1. Stock gesprungen	Längsspalte im Kreuzbein
19	Vom 2. Stock gefallen	Querspalte im Kreuzbein
46	Dolores	Querspalte im Kreuzbein
29	Dolores	Geringe Längsspalte im Kreuzbein.

Unter 100 herausgegriffenen Fällen fanden sich 45 mit Schmerzen im Kreuz schlechthin, 19 Fälle wiesen Spalten im Kreuzbeine auf. Unter diesen 19 Fällen hatten aber nicht weniger wie 10 Schmerzen, die nicht von Spondylitis oder schweren Traumen, Pyelitis oder Wandernieren kamen.

Es sei eine kurze Übersicht von mir wichtig scheinenden Punkten bei der Beurteilung eines Röntgenbildes der Lendenregion gegeben.

Man gebe sich zuerst Rechenschaft, ob die Veränderungen, die man vorher beim Patienten vermutet, mehr den Körper oder den Bogen betreffen und richte danach womöglich die Expositionszeit ein. Das Bild qualifiziere man dann nach seiner Güte durch einen Vergleich aller Teile untereinander. Eine Beurteilung des V. Lendenwirbels selbst, in bezug auf seine Form und sein Verhalten zu den übrigen Skeletteilen (Neigung), muss natürlich die Frage, ob Projektionsverzeichnungen, wie sie bei nicht zentrierter Röhre entstehen, gänzlich ausschliessen können. Deshalb sind nur Bilder zu verwerten, bei denen sich der Wirbel mehr oder minder im Zentrum des Blendenausschnittes befindet. Man hat dann zugleich eine gute Übersicht über das Kreuzbein und die nach oben gelegenen nächsten Lendenwirbel. Die typische Aufnahme, wobei die Röhre senkrecht zum Tische auf die Interspinallinie des Patienten eingestellt wird, lässt, sofern man eine Ausgleichung von abnormen Krümmungen, die ihren Grund in Kontrakturen oder Ankylosen der Hüftgelenke haben, anstrebt, einen Vergleichswert

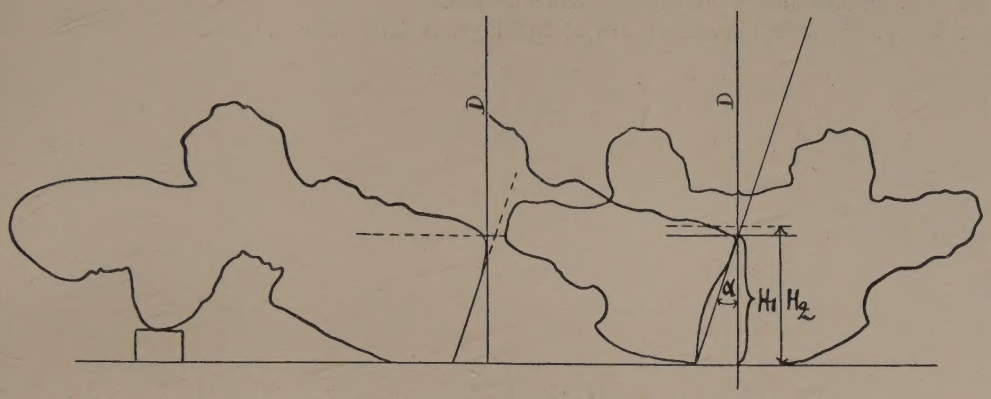

Fig. 10.

Parallelprojektion II. H_1 = Körperhöhe mit Neigung.
H_2 = Körperhöhe ohne Neigung.
$\sphericalangle\ \alpha$ = Neigungswinkel.
D = Drehachse.

$$H_2 = \frac{H_1}{\cos \alpha}.$$

[H_1 ist, wie leicht zu beweisen, auch bei Fokusprojektion kleiner.]

mit den anderen Bildern in bezug auf die Vorwärtsneigung des Wirbels zu. Ist das Bild in dieser Hinsicht gut, so kann man sich ein ungefähres Urteil bilden, wie gross der Grad der Neigung nach vorn ist. Sind starke Neigungsformen da, kenntlich am Höherrücken des Processus spinosus, so ist wohl eine zweite Aufnahme mit nach aufwärts gerichteter Blende am Platze. Erst dann ist auch ein einigermassen berechtigter Schluss auf die Wirbelkörperhöhe zu ziehen. Siehe auch Parallelprojektion II (Fig. 10). Sodann orientiere man sich, ob das Bild median getroffen ist oder nicht. (Bei Torsion keine Symmetrie möglich.) Weiterhin sehe man, ob eine seitliche Aberration des Wirbels vorhanden ist. In zweifelhaften Fällen verbinde man die Processus spinosi der Lendenwirbel durch eine Linie und ebenso die des Kreuzbeines. Zum Schlusse kommt die Orientierung über die Struktur, über die Gelenkspalten, ob Zacken an den einzelnen Wirbelkörpern nachweisbar sind (Spondylit. deform.), ob die Zwischenwirbelscheiben verknöchert sind usw.

Als eines der Ergebnisse der Arbeit möchte ich zum Schlusse die Tatsache bezeichnen, dass abnorme Beschaffenheit des V. Lendenwirbels sehr häufig einzig und allein auf die geschilderten Neigungsverhältnisse zurückzuführen ist. Es führt deshalb zu Fehlern, wenn man diesen Dingen nicht Rechnung trägt. Es ist aber ferner auch zu betonen, dass man bei Asymmetrien des Wirbels oft nicht genug seine häufigen Anomalien und Differenzierungsfehler be-

rücksichtigt und dann zur unberechtigten Annahme einer Verletzungsfolge gelangt. Nach Fertigstellung der Arbeit erschien über denselben Gegenstand eine Arbeit Schedes, die in ihrem Endresultat mit mehreren der vorliegenden übereinstimmt. Wenn auch Schede mit seiner Ansicht über das Verschwinden des Körpers, was seine seitlichen Konturen anlangt, recht hat, so möchte ich doch nicht behaupten, dass Ludloffs Erklärung über das Verschwinden des V. Lendenwirbelkörpers durch Drehung um eine Frontalachse nicht in Einklang mit den Ergebnissen meiner Arbeit zu bringen sei. Ich glaube im Gegenteil, dass diese Ansicht Ludloffs als bewiesen gelten darf.

Literatur.

Putti, Die angeborenen Deformitäten der Wirbelsäule im V. Heft, Band XV der Fortschritte auf dem Gebiete der Röntgenstrahlen.

Simon, Röntgenanatomie der Wirbelsäule und die Röntgendiagnose von Wirbelverletzungen. Fortschritte, Band XIV, Heft 6.

Dürr-Hannover, Assimilation des letzten Bauchwirbels.

Ludloff, Karl, Verletzungen der Lendenwirbelsäule und des Kreuzbeins. Fortschritte, Band IX, Heft III.

Wilhelm Fischer, geboren 4. Mai 1884 zu München, absolvierte 1905 das humanist. Gymnasium zu Erlangen. Er oblag seinen medizinischen Studien in München, Kiel u. Erlangen. Nach einem Studium von 5 Semester bestand er die ärtzliche Vorprüfung und nach weiteren 6 Semestern die ärtzliche Prüfung in München 1911, und war an der II medizinischen Klinik München und an der chiurg. Klinik in Erlangen als Medizinalpraktikant tätig.

Druck von Hesse & Becker in Leipzig.